

PRESENTACIÓN DE CASO  
REVISIÓN BIBLIOGRÁFICA

# La importancia de la biopsia en las úlceras crónicas Úlcera de Marjolin

AUTOR:

DR. GUILLERMO ROSSI<sup>1</sup>, DRA. LAURA CORTÉS<sup>2</sup>, DRA. VALERIA WAINSTEIN<sup>3</sup>,  
DR. IGNACIO CALB<sup>4</sup>

Correspondencia: grossi@intramed.com

Recibido: noviembre 2009

Aceptado: enero 2010

## Resumen

La úlcera de Marjolin es un tumor maligno cutáneo raro y agresivo que se desarrolla en piel previamente traumatizada o con inflamación crónica, especialmente con antecedentes de quemaduras, pero también se ha informado en otros tipos de lesiones. El término recuerda al cirujano francés Jean Nicolás Marjolin quien describió por primera vez la enfermedad en 1828 y fue acuñado después por J. C. De Costa. La forma crónica es la más frecuente. El tumor tiende a desarrollarse lentamente con un tiempo promedio de transformación maligna de 35 años. El tipo histológico más frecuente es el carcinoma de células escamosas. Se consideran a las úlceras de Marjolin tumores muy agresivos con una alta tasa de metástasis regionales. El tratamiento de elección es la extirpación radical. La degeneración maligna de una úlcera venosa crónica es excepcional.

**Caso clínico:** Presentamos el caso de una mujer de 82 años de edad que consultó por una úlcera crónica en el lado externo de la pierna izquierda de 20 años de evolución sin haber obtenido respuesta favorable a los tratamientos habituales. El estudio histopatológico de la misma demostró la existencia de un carcinoma escamoso en su parte superior.

**Conclusiones:** Frente a una úlcera crónica de apariencia atípica con proliferación o crecimiento tumoral o que no reacciona favorablemente a los tratamientos habituales, se debe sospechar una degeneración maligna y es esencial la realización de una biopsia para arribar al diagnóstico correcto. El tratamiento de la úlcera de Marjolin consiste en la exéresis quirúrgica con amplios márgenes de seguridad, siendo, a veces, necesaria la amputación de la extremidad.

**Palabras clave:** Úlcera de Marjolin, carcinoma espinocelular, úlcera venosa crónica

## Abstract

### *The relevance of biopsy in chronic leg ulcer. Marjolin's ulcer.*

*Summary: Marjolin's ulcer is a rare and aggressive cutaneous malignancy that arises on previously traumatized and chronically inflamed skin, especially after burns but it has also been reported in other types of injuries. The term recalls the French surgeon Jean Nicolas Marjolin, who first described*

<sup>1</sup>Cirujano Vascular / <sup>2-3</sup>Médicas Dermatólogas / <sup>3</sup>Médico Dermatopatólogo

*the disease in 1828, and it was coined later by J. C. De Costa. The chronic form is more frequent and malignancy tends to develop slowly, with an average time to malignant transformation of 35 years. Major histological type is squamous cell carcinoma. Marjolin's ulcers are generally considered as very aggressive tumors with a higher rate of regional metastases. Radical excision is the treatment of choice. The malignant degeneration of a chronic venous ulcer is exceptional.*

*Case report: We report the case of an 82-year-old female who visited our surgery service because of a chronic ulcer in the external side of her left leg. She had had it for 20 years and it didn't progress favourably with the usual treatment. A pathology study has shown that there was a squamous carcinoma on top of it.*

*Conclusions: When we face with a chronic leg ulcer with a bad appearance, with proliferations or tumoural growths or which does not progress favourably with the usual treatment, a possible malignant degeneration must be suspected and a biopsy sample must be obtained. In these cases, treatment necessarily consists of surgical exeresis, ensuring that prudent safety margins are left, sometimes amputation of the limb may be necessary.*

*Keywords: Marjolin's ulcer, squamous carcinoma, chronic venous ulcer*

## Caso clínico

Paciente de sexo femenino, de 82 años de edad, hipertensa, sin otras patologías concomitantes. Consulta por presentar una úlcera en la cara externa de la pierna izquierda de más de 20 años de evolución. Refiere haber realizado múltiples consultas y tratamientos con episodios de mejoría y empeoramiento que nunca llegaron al cierre completo de la lesión.

Al momento de la consulta presentaba una úlcera de 15cm<sup>2</sup> de área en la cara externa de la pierna izquierda, de profundidad media (1-2mm), con bordes sanos y netos, fondo fibrinoide, secreción escasa y dolor de moderada intensidad a predominio nocturno (Fotos 1 y 2).

Se indicó tratamiento general con analgésicos, antibióticos y pentoxifilina. En forma local, se aplicaron cremas de protección de la piel circundante (pasta al agua) y bota al óxido de zinc (bota de Unna).

Se obtuvo una mejoría notoria al cabo de 2 meses de tratamiento (Foto 3), momento a partir del cual comenzó un desmejoramiento de la lesión que se extendió en forma irregular con reaparición del dolor.

Entonces se decidió realizar la toma de una biopsia de los bordes debido a que el comportamiento de la úlcera no había sido el esperado. Se envió el material

con el diagnóstico presuntivo de úlcera de probable origen vasculítico.

El estudio histopatológico informó la presencia de un carcinoma epidermoide infiltrante e indiferenciado en uno de los bordes remitidos en el que se visualizaban vasos capilares con necrosis fibrinoide de la pared y cordones epiteliales de células escamosas con límites individuales poco definidos, escaso citoplasma y núcleos grandes vesiculosos con nucleolos visibles. También se apreciaban pequeños nidos que infiltraban la dermis superficial con células de núcleos hiper cromáticos, citoplasma acidófilo, disqueratosis y pleomorfismo nuclear, fibrosis de la dermis reticular y microinvasión dérmica. La descripción histológica del resto del tejido estudiado correspondía a una úlcera crónica probablemente venosa (Foto 4). Se derivó a la paciente para una resección amplia con colgajo rotatorio para su cierre.

## INTRODUCCIÓN

Es habitual ver pacientes portadores de úlceras de pierna por períodos de tiempo muy prolongados. Muchas veces refieren más de 20 ó 30 años ininterrumpidos de úlcera y no siempre con un diagnóstico etiolo-

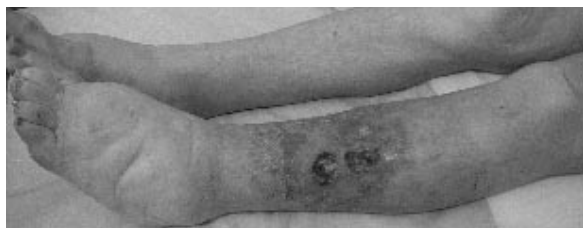

Fig. 1: Aspecto inicial de la lesión

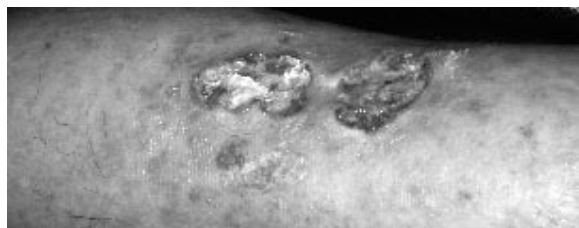


Fig. 2: Aspecto inicial de la lesión

gico preciso.

Las llamadas úlceras recalcitrantes se caracterizan por esta cronicidad asociada con escasa respuesta a los distintos tratamientos. Las úlceras recalcitrantes pueden deberse a diferentes etiologías. Su origen puede ser: venoso, arterial, microangiopático, diabético, neuropático, etc. Ante una úlcera crónica de larga evolución sin respuesta adecuada a distintos tratamientos, se debe considerar la realización de una toma para biopsia como elemento diagnóstico certero ya que como en el caso que presentamos, puede estar presente un carcinoma espinocelular.

La úlcera de Marjolin está bien definida como una condición infrecuente en la que sucede una transformación maligna sobre una piel crónicamente inflamada o traumatizada. Los distintos informes bibliográficos sugieren que la atrofia de una cicatriz o las úlceras crónicas pueden ser un terreno propicio para el desarrollo de un cáncer.

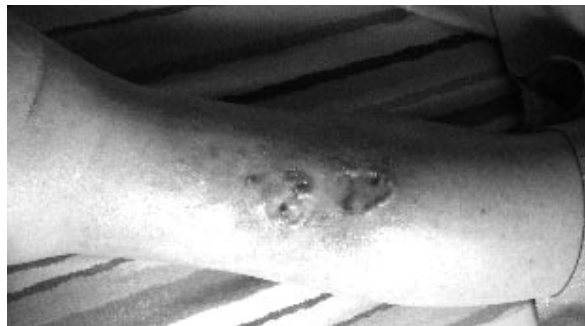
La situación se reporta con mayor frecuencia asociada con cicatrices de quemaduras, aunque existen referencias vinculándola a las úlceras de estasis venosa crónica. Más raras son las relacionadas con cicatrices crónicas como fístulas, hidrosadenitis, picaduras de insectos, sinus pilonidales, osteomielitis, cicatrices de vacunas, lupus eritematoso discoide, congelamiento, sitios de toma de injerto, picaduras de víbora, lepra y úlceras por presión.

Habitualmente, el carcinoma se desarrolla en la quinta década de la vida y no tiene predilección de género.

Se describen dos períodos de aparición de la úlcera de Marjolin:

**Agudo:** cuando se presenta dentro de los 5 primeros años desde la lesión.

**Crónico:** cuando se presenta después de los 5 años de la lesión y ésta es la forma de presenta-



**Fig. 2:** Mejoría parcial.

Nótase el rodete persistente de su borde superior; se tomó biopsia positiva para carcinoma espinocelular.

ción más frecuente. La transformación maligna de la lesión suele ser muy lenta con un promedio de 35 años desde la ocurrencia de la misma, siendo el período de latencia variable (entre 4 meses a 60 años).

Las úlceras de Marjolin pueden presentarse de dos formas clínicas:

**Lesiones ulcerativas infiltrantes** de bordes sobreelevados e induración circundante,

**Lesiones exofíticas** con aspecto de tejido de granulación.

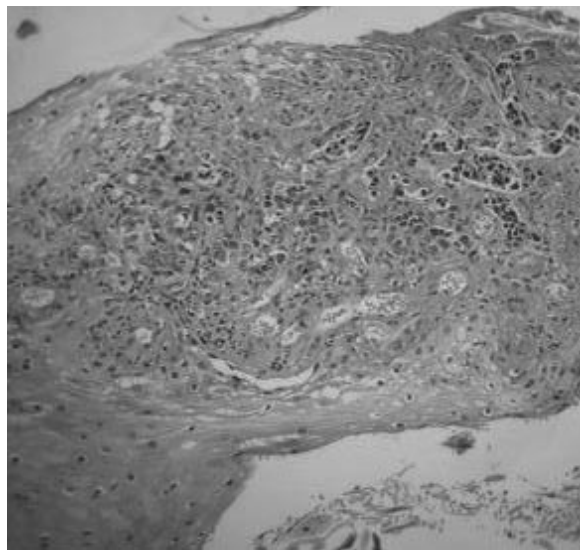
Los síntomas referidos por los pacientes son inespecíficos; la mayoría de éstos refieren dolor localizado. Ocasionalmente, estas úlceras pueden sangrar o infectarse. La progresión del proceso patológico de malignización en la úlcera de Marjolin se inicia en la periferia y crece lentamente hacia el centro.

La neoplasia que se observa con mayor frecuencia es el carcinoma espinocelular. Puede invadir músculo, tendón o hueso.

El tratamiento es la resección radical a pesar que no existe consenso sobre la disección ganglionar asociada.

## Historia

Si bien la bibliografía atribuye a Aurelius Cornelius Celsus en el siglo I AC, la primera descripción sobre la malignización de una úlcera en una cicatriz de quemadura, esta entidad debe su nombre al médico francés Jean Nicholas Marjolin, profesor de la Universidad de



**Fig. 4:** Corte histológico con carcinoma espinocelular. Vista panorámica.

París, quien en 1828, hizo una clasificación descriptiva de varios tipos ulcerosos. Sin embargo, Marjolin describió únicamente el desarrollo de úlceras verrugosas sobre cicatrices antiguas de quemaduras pero jamás escribió sobre cambios malignos en las mismas.

Hawkins, en 1825, Dupuytren en 1839 y Broca en 1866 también describieron úlceras "chancroides". En 1903, Da Costa propuso el uso del término "úlceras de Marjolin" para describir 2 casos de cambios carcinomatosos en áreas de ulceración crónica imponiéndose tal denominación desde entonces.

## Incidencia

Existen pocos informes sobre la incidencia de esta patología. Algunos autores estiman que 1 de cada 300 úlceras crónicas podría deberse a un cáncer. La incidencia de degeneración maligna de las cicatrices de quemaduras es de aproximadamente 2% y varía entre 0,7% al 9%.

## Patogenia

Su patogénesis exacta se desconoce, se han planteado múltiples hipótesis, ninguna de ellas absolutamente concluyente. Se ha postulado a la irritación crónica como el factor carcinogénico que origina este tipo de transformación maligna. Otros factores potencialmente cancerígenos que podrían tener relación son las toxinas liberadas por autólisis y heterólisis de la cicatriz de la úlcera, la deficiente irrigación del área comprometida, el traumatismo repetido en un área de difícil cicatrización, la epitelización y las alteraciones inmunológicas locales.

En el caso de las úlceras venosas, la éstasis venosa por insuficiencia valvular de ejes venosos superficiales o profundos, provoca hipertensión venosa en la microcirculación y en forma progresiva comienzan a suceder cambios permanentes que llevan a la lipodermatoesclerosis con lipofagia, liberación de toxinas, trastornos microvasculares y transformación esclerosa dermoepidérmica. La úlcera venosa asienta sobre estos cambios tróficos.

Los tejidos quemados podrían ser más susceptibles a otros carcinogénicos como la luz ultravioleta. El desarrollo de carcinoma en este tipo de cicatrices se observó asociado con quemaduras extensas y profundas que cierran por segunda intención; por esta razón, se insiste en el manejo de estas lesiones con injertos o colgajos evitando la cicatrización por segunda.

Se debe tener en cuenta que el daño linfático asociado con estas lesiones podría disminuir la vigilancia

inmunológica sobre las mutaciones celulares que los linfocitos habitualmente realizan en los tejidos normales. La depresión de la respuesta inmune local aumenta la susceptibilidad para las mutaciones celulares y su consecuente malignización. Las mutaciones en el gen Fas, implicado en la apoptosis celular que aparentemente protege a las células tumorales de la respuesta inmunológica del organismo; permitiría la progresión tumoral. Los agentes químicos utilizados en las curaciones de estas úlceras también podrían encontrarse relacionados.

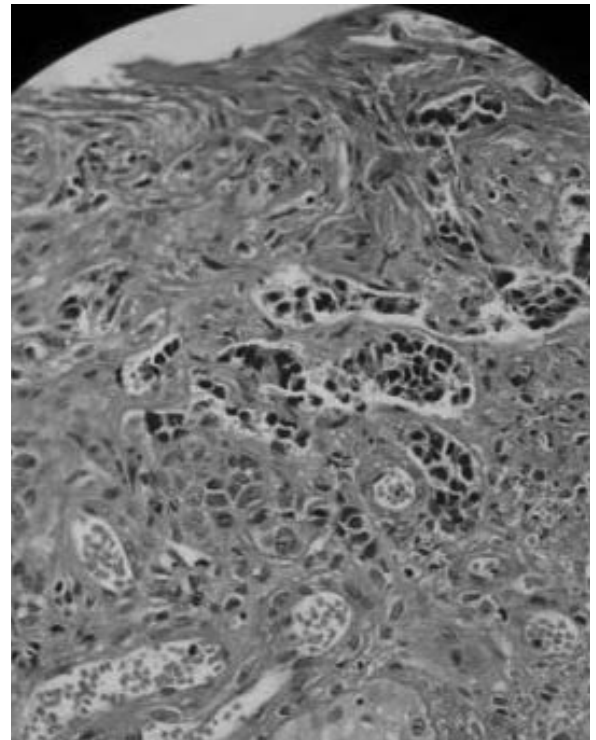
## Tipos histológicos

Hay bibliografía de varios tipos histológicos que incluyen:

- el carcinoma espinocelular es (75% al 96%)
- el carcinoma basocelular (1% al 25%)

Otras neoplasias infrecuentemente descritas son el melanoma, sarcoma, liposarcoma, fibrosarcoma, carcinosarcoma, la coexistencia de melanoma con carcinoma espinocelular y fibrohistiocitoma.

La mayoría de los carcinomas que se desarrollan en la forma aguda son carcinomas basocelulares observándose habitualmente en la forma crónica el desarrollo de carcinomas espinocelulares.



**Fig. 5:** Corte histológico con carcinoma espinocelular. Vista a mayor detalle.

## Factores de riesgo

La mayor parte de las referencias sobre úlcera de Marjolin son presentaciones de casos aislados. La revisión más extensa es la de Kowal-Vern and Criswell en 2005.

Según dicha revisión, los mayores factores de riesgo para su desarrollo serían:

- la curación de quemaduras por segunda intención
- úlceras crónicas
- cicatrices frágiles
- traumatismos repetidos

## Prevención

Debe contemplarse:

- intentar la epitelización temprana de las quemaduras o el injerto de piel
- evitar el cierre de quemaduras por segunda intención
- realizar biopsia de toda úlcera crónica que no responda adecuadamente a los tratamientos habituales
- jerarquizar signos como el sangrado o el crecimiento exuberante del tejido de granulación

## Tratamiento

El tratamiento de elección de la úlcera de Marjolin es quirúrgico.

La cirugía debe ser bastante agresiva con un margen de por lo menos 2cm alrededor de la úlcera; el defecto se cubre con colgajos o injertos según el área del cuerpo afectada.

En algunos casos, se recomienda la amputación de la extremidad afectada cuando se encuentran extensamente comprometidas las articulaciones, huesos o tejidos profundos.

La disección ganglionar de las adenopatías clínicamente palpables está indiscutiblemente indicada. Se ha informado que la presencia de metástasis en ganglios no palpables varía entre 30% al 54% por lo que se ha propuesto la disección ganglionar en todos los casos de úlcera de Marjolin; aunque algunos autores utilizan el concepto del ganglio centinela para indicar la disección ganglionar.

La utilización de preparaciones de 5-fluorouracilo ha arrojado resultados poco satisfactorios.

## CONCLUSIÓN

El carcinoma espinocelular puede desarrollarse sobre cicatrices de quemaduras, heridas y zonas de irritación crónica. Si bien la frecuencia de este tipo de hallazgo es baja debe tenerse en cuenta en casos como el anteriormente descrito.

Las úlceras de pierna de diferentes etiologías se deben estudiar cuando se cronifican y no responden a las medidas habituales. El crecimiento inesperado de una úlcera bajo tratamiento, su extensión en forma terebrante y el dolor intenso también deben constituir signos de alarma. Cuando en un período razonable, tratamiento mediante, no se obtiene la cicatrización, deben investigarse distintos factores que demoren la misma.

En un estudio sobre 10913 pacientes con úlceras venosas, Baldurson y col. en 1995, encontraron carcinomas de células escamosas en 17 casos (1,5%). Igarzabal y col. presentaron la mayor casuística en Argentina con 6 casos en 1995.

La biopsia de la lesión es un recurso económico y sencillo que nos permite arribar a un diagnóstico de certeza y actuar en consecuencia.

## BIBLIOGRAFÍA

1. Alam M, Ratner D. Cutaneous squamous-cell carcinoma. *N Engl J Med* 2001; 344: 975-83
2. Akguner M, Barutcu A, Yilmaz M, Karatas O, Vayvada H. Marjolin's ulcer and chronic burn scarring. *J Wound Care* 1998;7:121-122
3. Alcolado JC, Ray K, Baxter M, Edwards CW, Dodson PM. Malignant change in dermatitis artefacta. *Postgrad Med J.* 1993;69:648-650
4. Ames FC, Hickey RC. Squamous cell carcinoma of the skin of the extremities. *Int Adv Surg Oncol.* 1980;3:179-199
5. Applebaum J, Burrows WM, Greenway HJ. Acute Marjolin's ulcer *J Assoc Mil Dermatol.* 1985;11:57-61
6. Arons MS, Lynch JB, Lewis SR, Blocker TG Jr. Scar tissue carcinoma: I. A clinical study with special reference to burn scar carcinoma *Ann Surg.* 1965;161:170-188
7. Aydogdu E, Yildirim S, Akoz T. Is surgery an effective and adequate treatment in advanced Marjolin's ulcer? *Burns* 2005;31:421-431
6. Baldursson B, Hedblad MA, Beitner H, Lindelof B. Squamous cell carcinoma complicating chronic venous leg ulceration: a study of the histopathology, course and survival in 25 patients. *Br J Dermatol* 1999; 140: 1148-52
7. Baldursson B, Sigurgeirsson B, Lindelof B. Leg ulcers and squamous cell carcinoma. An epidemiological study and a review of the literature. *Acta Derm Venereol* 1993; 73: 171-4
8. Baldursson B, Sigurgeirsson B, Lindelof B. Venous leg ulcers and squamous cell carcinoma: a large-scale epidemiological study. *Br J*

- Dermatol 1995; 133: 571-4
9. Barr LH, Menard JW. Marjolin's ulcer: The LSU experience. *Cancer* 1983;52:173-175
  10. Bauer T, David T, Rimareix F, Lortat-Jacob A. Marjolin's ulcer in chronic osteomyelitis: seven cases and a review of the literature. *Rev Chir Orthop Reparatrice Appar Mot.* 2007;93:63-71
  11. Bean DJ, Rees RS, O'Leary JP, Lynch JB. Carcinoma of the hand: A 20-year experience. *South Med J.* 1984;77:998-1000
  12. Bean DJ, Rees RS, O'Leary JP, Lynch JB. Carcinoma of the hand: A 20-year experience. *South Med J.* 1984;77:998-1000
  13. Berkwitz L, Yarkony GM, Lewis V. Marjolin's ulcer complicating a pressure ulcer: Case report and literature review *Arch Phys Med Rehabil.* 1986;67:831-833
  14. Bernstein SC, Lim KK, Brodland DG, Heidelberg KA. The many faces of squamous cell carcinoma. *Dermatol Surg.* 1996;22:243-254
  15. Bostwick J 3rd, Pendergrast WJ Jr, Vasconez LO. Marjolin's ulcer: An immunologically privileged tumor? *Plast Reconstr Surg.* 1976;57:66-69
  16. Cavadas PC, Baena-Montilla P, Jorda-Cuevas J, Vera-Sempere FJ. Primary intracranial malignant tumour mistaken for a postburn scalp Marjolin's ulcer. *Burns* 1996;22:331-334
  17. Celikoz B, Demiriz M, Selmanpakoglu N. A shorter lag period of mesenchymal malignancy on Marjolin's ulcer. *Burns* 1997;23:72-74
  18. Celikoz B, Demiriz M, Selmanpakoglu N. A shorter lag period of mesenchymal malignancy on Marjolin's ulcer. *Burns* 1997; 23: 72-4
  19. Chlihi A, Bouchta A, Benbrahim A, Bahechar N, Boukind EH. The Marjolin's ulcer, destiny of an unstable scar: About 54 cases of burn's sequelae. *Ann Chir Plast Esthet.* 2002;47:291-297
  20. Clements B, Lewis H, Lewis H, McKinstrey S, Gray J, Byrnes D. A late, fatal complication of a high energy thermal injury to the scalp. *Ann Plast Surg.* 1995;35:650-653
  21. Copcu E, Aktas A, Sisman N, Oztan Y. Thirty-one cases of Marjolin's ulcer. *Clin Exp Dermatol.* 2003;28:138-141
  22. Copcu E, Culhaci N. Marjolin's ulcer on the nose. *Burns* 2002;28:701-704
  23. Copcu E, Sivrioglu N, Baytekin C, Koc B, Er S. Very acute and aggressive form of Marjolin's ulcer due to single blunt trauma to the burned area. *J Burn Care Rehabil.* 2005;26:459-460
  24. Cruickshank AH, Gaskell E. Jean-Nicolás Majorlin: destined to be forgotten? *Med Hist* 1963; 7: 383-384
  25. Cruickshank AH, McConnell EM, Miller DG. Malignancy in scars, chronic ulcers, and sinuses. *J Clin Pathol.* 1963;16:573-580.
  26. Da Costa JC. Carcinomatous changes in an area of chronic ulceration or Majorlin's ulcer. *Ann Surg* 1903; 37: 496-502
  27. Darzi MA, Iqbal S, Chowdri NA, Hafiz A. Trapezius myocutaneous flap for reconstruction of a large scalp defect following the excision of postburn scar carcinoma (Marjolin's ulcer). *Burns* 1992;18:429-431
  28. Dupree MT, Boyer JD, Cobb MW. Marjolin's ulcer arising in a burn scar. *Cutis* 1998;62:49-51
  29. Dvorak HF. Tumors: Wounds that do not heal. Similarities between tumor stroma generation and wound healing. *N Engl J Med.* 1986;315:1650-1659
  30. Eastman AL, Erdman WA, Lindberg GM, Hunt JL, Purdue GF, Fleming JB. Sentinel lymph node biopsy identifies occult nodal metastases in patients with Marjolin's ulcer. *J Burn Care Rehabil* 2004; 25: 241-5
  31. Eastman AL, Erdman WA, Lindberg GM, Hunt JL, Purdue GF, Fleming JB. Sentinel lymph node biopsy identifies occult nodal metastases in patients with Marjolin's ulcer. *J Burn Care Rehabil.* 2004;25:241-245
  32. Edwards MJ, Hirsch RM, Broadwater JR, Netscher DT, Ames FC. Squamous cell carcinoma arising in previously burned or irradiated skin. *Arch Surg.* 1989;124:115-117
  33. Eltorai IM, Montroy RE, Kobayashi M, Jakowatz J, Gutierrez P. Marjolin's ulcer in patients with spinal cord injury. *J Spinal Cord Med.* 2002;25:191-196
  34. Eltorai IM, Montroy RE, Kobayashi M, Jakowatz J, Gutierrez P. Marjolin's ulcer in patients with spinal cord injury. *J Spinal Cord Med.* 2002;25:191-196
  35. Eray Copcu Marjolin's Ulcer: A Preventable Complication of Burns? Aydin, Turkey *Plastic and Reconstructive Surgery.* July 2009 Volume 124, Number 1
  36. Ester RJ, Lamps L, Schwrtz HS. Marjolin's ulcer: secondary carcinomas in chronic wounds. *J South Orthopaedic Assoc* 1999; 8: 181-7
  37. Fleming MD, Hunt JL, Purdue GF, Sandstad J. Marjolin's ulcer: A review and reevaluation of a difficult problem. *J Burn Care Rehabil.* 1990;11:460-469
  38. Fordyce JA. Malignant diseases in scars and ulcers: Marjolin's ulcer. In: Keen WW, ed. *Surgery: Its Principles and Practice.* Vol. 2. Philadelphia: W.B. Saunders; 1911:631-632.
  39. Fuentes-Marco JM, Maeso-Lebrún J, Bellmunt - Montoya S, Boqué-Torremorell M, Allegue-Allegue N, Ruiz MC, et al. Degeneración neoplásica de una úlcera venosa. *Angiología* 2001; 53:84-8
  40. Hahn SB, Kim DJ, Jeon CH. Clinical study of Marjolin's ulcer. *Yonsei Med J.* 1990;31:234-241.
  41. Hensel KS, Ono CM, Doukas WC. Squamous cell carcinoma in chronic ulcerative lesions: A case report and literature review. *Am J Orthop.* 1999;28:253-256
  42. Hill BB, Sloan DA, Lee EY, McGrath PC, Kenady DE. Marjolin's ulcer of the foot caused by nonburn trauma. *South Med J.* 1996;89:707-710
  43. Igarzabal C, Feinsilberg D. "Complications carcinoma of venous ulcer" *UIP Congress 1995 London-UK*
  44. Jamabo RS, Ogu RN. Marjolin's ulcer: Report of 4 cases. *Niger J Med.* 2005;14:88-91
  45. Kasse AA, Betel E, Dem A, et al. Cancers in the scars of thermal burns (apropos of 67 cases). *Dakar Med.* 1999;44:206-210
  46. Kim JM, Su WP, Kurtin PJ, Ziesmer S. Marjolin's ulcer: Immunohistochemical study of 17 cases and comparison with common squamous cell carcinoma and basal cell carcinoma. *J Cutan Pathol.* 1992;19:278-285
  47. Konigova R, Rychterova V. Marjolin's ulcer. *Acta Chir Plast.*

2000;42:91-94

48. Kowal-Vern A, Criswell BK. Burn scar neoplasms: A literature review and statistical analysis. *Burns* 2005;31:403-413
49. Kowal-Vern A, Criswell BK. Burn scar neoplasms: A literature review and statistical analysis. *Burns* 2005;31:403-413
50. Lenz O, Plogmeier K, Fansa H, Schneider W. Surgical treatment of cicatricial carcinoma: methods and results. *Chirurg* 2001;72:690-696.
51. Lerner HJ, Deitrick G. Squamous-cell carcinoma of the pilonidal sinus: Report of a case and review of the literature *J Surg Oncol.* 1979;11:177-183
52. Lifeso RM, Rooney RJ, el-Shaker M. Post-traumatic squamous-cell carcinoma. *J Bone Joint Surg Am.* 1990;72:12-18.
53. Love RL, Breidahl AF. Acute squamous cell carcinoma arising within a recent burn scar in a 14-year-old boy. *Plast Reconstr Surg.* 2000;106:1069-1071
54. Mascaró-Porcar JM. Diccionario terminológico de ciencias médicas. Barcelona: Salvat; 1979
55. Moller R, Reymann F, Hou - Jensen K. Metastases in dermatological patients with squamous cell carcinoma. *Arch Dermatol.* 1979;115:703-705
56. Mosborg DA, Crane RT, Tami TA, Parker GS. Burn scar carcinoma of the head and neck. *Arch Otolaryngol Head Neck Surg.* 1988;114:1038-1040
57. Nkere UU, Banjar A. Malignant change in a chronic skin lesion induced by an intravenous cannula. *Postgrad Med J.* 1997;73:45-47
58. Novick M, Gard DA, Hardy SB, Spira M. Burn scar carcinoma: A review and analysis of 46 cases. *J Trauma* 1977;17:809-817.
59. Onah II, Olaitan PB, Ogbonnaya IS, Onuigbo WI. Marjolin's ulcer (correction of ucler) at a Nigerian hospital (19932003). *J Plast Reconstr Aesthet Surg.* 2006;59:565-566.
60. Ozek C, Cankayali R, Bilkay U, et al. Marjolin's ulcers arising in burn scars. *J Burn Care Rehabil.* 2001;22:384-389.
61. Ozyazgan I, Kontacs O. Basal cell carcinoma arising from surgical scars: A case and review of the literature. *Dermatol Surg.* 1999;25:965-968
62. Paredes F. Marjolin ulcer. *Acta Med Port.* 1998;11:185-187
63. Phillips TJ, Salman SM, Bhawan J, Rogers GS. Burn scar carcinoma: Diagnosis and management. *Dermatol Surg.* 1998; 24:561-565
64. Pieptu D, Luchian S, Copaceanu M, Popa M, Hriscu M, Statescu C. Marjolin's ulcer on burn scar, a curable but neglected disease. *Rev Med Chir Soc Med Nat Iasi.* 2000;104:95-99
65. Pratt DV, Pelton RW, Patel BC, Anderson RL. Burn scar malignancies of the eyelids. *Ophthal Plast Reconstr Surg.* 2000; 16:432-437
66. Rettori R, Blin E. Procedure to follow with a resistant venous ulcer of the ankle. *J Mal Vasc* 1989; 14: 143-8
67. Sabin SR, Goldstein G, Rosenthal HG, Haynes KK. Aggressive squamous cell carcinoma originating as a Marjolin's ulcer. *Dermatol Surg.* 2004;30:229-230
68. Sasaki K, Nozaki M, Takeuchi M. Thumb reconstruction, after Marjolin's ulcer resection by microvascular transfer of a burn-contracted little finger: A case report of spare part surgery. *Br J Plast Surg.* 1998;51:126-127
69. Schoeman BJ. Squamous cell carcinoma in neuropathic plantar ulcers in leprosy: Another example of Marjolin's ulcer. *S Afr Med J.* 1996;86:966-969
70. Simmons MA, Edwards JM, Nigam A. Marjolin's ulcer presenting in the neck. *J Laryngol Otol.* 2000;114:980-982
71. Smith J, Mello LF, Nogueira Neto NC, et al. Malignancy in chronic ulcers and scars of the leg (Marjolin's ulcer): A study of 21 patients. *Skeletal Radiol.* 2001;30:331-337
72. Snyder RJ, Stillman RM, Weiss SD. Epidermoid cancers that masquerade as venous ulcer disease. *Ostomy Wound Manage* 2003; 49: 63-6
73. Spring PM, Myers JN, El-Naggar AK, Langstein HN. Malignant melanoma arising within a burn scar case report and review of the literature. *Ann Otol Rhinol Laryngol.* 2001;110:369-376
74. Steffen C. Marjolin's ulcer: Report of two cases and evidence that Marjolin did not describe cancer arising in scars of burns. *Am J Dermatopathol.* 1984;6:187-193
75. Steffen C. The man behind the eponym: Jean-Nicolas Marjolin. *Am J Dermatopathol.* 1984;6:163-165
76. Tamir G, Morgenstern S, Ben-Amity D, Okon E, Hauben DJ. Synchronous appearance of keratoacanthomas in burn scar and skin graft donor site shortly after injury. *J Am Acad Dermatol.* 1999;40:870-871
77. Townsend CM, Beauchamp RD, Mattox KL, Evers BM. Sabiston: tratado de patología quirúrgica. 16 ed. México DF: McGraw-Hill Interamericana; 2003
78. Treves N, Pack GT. The development of cancer in burn scar: An analysis and report of thirty-four cases. *Surg Gynecol Obstet.* 1930;58:749-751
79. Turegun M, Nisanci M, Guler M. Burn scar carcinoma with longer lag period arising in previously grafted area. *Burns* 1997;23:496-497
80. Tutela RR Jr, Granick M, Benevenia J. Marjolin's ulcer arising in a pressure ulcer. *Adv Skin Wound Care* 2004;17:462-467
81. Uzunismail A. Marjolin's ulcer of the scalp after 45 years. *Plast Reconstr Surg.* 1995;95:198-199
82. Voisard JJ, Lazareth I, Baviera E, Priollet P. Leg ulcers and cancer: 6 case reports. *J Mal Vasc.* 2001;26:85-91
83. Walsh NM. Primary neuroendocrine (Merkel cell) carcinoma of the skin: Morphologic diversity and implications thereof. *Hum Pathol.* 2001;32:680-689
84. Wright MW, McCarthy RA, Kelly EB, Wright ST, Wagner RF. Basal cell carcinoma arising in a cleft lip repair scar. *Dermatol Surg.* 2001;27:195-197